AUS DEM INSTITUT FÜR UNFALLMEDIZIN BASEL
Vorsteher Prof. H. Iselin.

Die Pseudarthrosen der Malleolen nach Sprunggelenksverletzungen

Ein Beitrag zur Entwicklungsmechanik

INAUGURAL-DISSERTATION
zur Erlangung der Doktorwürde der medizinischen
Fakultät der Universität Basel

vorgelegt von

JÖRG MARKEES
von Basel

BERN 1936

Von der medizinischen Fakultät Basel genehmigt auf Antrag von Prof. H. Iselin
Tag der Promotion: 24. Oktober 1935.

(Erscheint in der Schweiz. Zeitschrift für Unfallmedizin und Berufskrankheiten, Nr. III, Juli/September 1936, Verlag Hans Huber, Bern.)

AUS DEM INSTITUT FÜR UNFALLMEDIZIN BASEL
Vorsteher Prof. H. Iselin.

R. UNIV. BIBLIOTHEEK LEIDEN

Die Pseudarthrosen der Malleolen nach Sprunggelenksverletzungen.

Ein Beitrag zur Entwicklungsmechanik

von *Jörg Markees.*

Die häufigsten Frakturen des Unterschenkels lokalisieren sich auf die Malleolengabel. Nach Buttgereit (1) sollen 40 % aller Unterschenkelbrüche auf die Knöchel entfallen, und Hamburger (2) gibt sogar an, dass 30 % überhaupt aller Frakturen Knöchelbrüche seien. Ein so häufiges Betroffensein der Malleolengabel musste ein reges Interesse an diesem Trauma wachrufen, das seinen Niederschlag in der bestehenden Fachliteratur fand. Aus dieser geht hervor, dass weitaus der grössere Teil der Knöchelbrüche durch indirekte Gewalteinwirkung entsteht, und dass nur ein geringer Prozentsatz direkte Brüche sind. M. C. Lile und L. H. Edmunds (3) beobachteten unter 300 Fällen nur 3, also 1 %, welche auf direktem Wege entstanden waren, während von P. A. Bishop (4) unter ebenfalls 300 Fällen 5,3 % als direkte Brüche aufgefasst wurden.

Als direkte Knochenbrüche werden solche bezeichnet, bei denen die brechende Gewalt direkt auf einen oder beide Knöchel wirkt, ohne den Fuss oder Unterschenkel als übertragenden Hebelarm zu benützen. Wirkt die Kraft von vorne oder hinten in sagittaler Richtung auf die Malleolengabel ein, so wird eine direkte Abscherungs-

fraktur entstehen. Bei seitlicher Einwirkung wird die Malleolengabel gequetscht und zertrümmert. Und endlich können in seltenen Fällen die Malleoli wohl noch von unten so getroffen werden, dass eine Stauchungsfraktur entstehen kann.

Da die Angriffspunkte für solche Gewalteinwirkung recht klein sind, leuchtet die Seltenheit dieser Frakturen ohne weiteres ein. Ganz anders die indirekten Brüche, bei welchen die Gewalt auf den Fuss einwirkt und von diesem auf die Knöchel weitergeleitet wird. Der Fuss bildet infolge der straffen Verbundenheit seiner einzelnen Teile durch zahlreiche starke Bänder eine statische Einheit, und wirkt somit wie ein Hebelarm, dessen Drehpunkt das nächste beweglichere Gelenk, das obere Sprunggelenk ist. Durch passive Ueberbeanspruchung der normalen Bewegungsmöglichkeiten dieses Gelenkes wird aber die Gewalt auf dessen seitliche Stützen, auf die Malleolengabel übertragen, so dass diese ihrerseits bei zu starker Krafteinwirkung durch Bruch nachgibt. Je nach der Richtung, in welcher die physiologisch mögliche Gelenkbewegung übertrieben wird, entstehen die verschiedenen folgenden Frakturarten.

Sehr häufig entsteht durch Forcierung der physiologischen Abduktion des Fusses von ca. 20° ins pathologische — z. B. durch falsches Auftreten nach Sprüngen oder durch Sturz auf den medialen Zehenballen, wobei gewöhnlich noch eine durch die Körperlast bedingte Pronation des Fusses die Wirkung verstärkt — die Abduktionsfraktur. Durch die Ueberabduktion stellt sich der Talus schief. Das äusserst kräftige Ligamentum deltoideum wird so stark angespannt, dass es den Malleolus internus in der Höhe der Gelenkspalte abreisst. Die seitlichen Bänder des oberen Sprunggelenkes sind selbst so kräftig, dass sie höchst selten reissen. Wenn jetzt die Gewalteinwirkung nicht aufhört, so drückt der sich schiefer stellende Talus mit seiner äusseren Seitenfläche gegen das distale Fibulaende, welches dem zu stark werdenden Seitendruck nachgibt und an seiner schwächsten Stelle oder im Bereiche der Tibio-fibulären Verbindung, 5 cm oberhalb der Knöchelspitze, abbricht. Somit ist die Abduktionsfraktur des Malleolus internus eine Abrissfraktur, diejenige der Fibula eine Biegungsfraktur.

Gerade der umgekehrte Mechanismus trifft zu beim Zustandekommen der Abduktionsfraktur. Sie ist seltener und ist Folge einer Forcierung der physiologischen Abduktion, gewöhnlich kombiniert mit einer Supination des Fusses. Dabei reisst zuerst der fibuläre

Malleolus ab, und nachher bricht der Malleolus internus unter der starken biegenden Gewalt des Talus.

Als dritte Möglichkeit sei noch die Rotationsfraktur erwähnt, wie sie z. B. zustandekommen kann, wenn ein Reiter mit seinem Fuss im Bügel hängen bleibt. Der Talus rotiert dabei um eine horizontale Achse und reisst die beiden Knöchel einfach ab. Der Fuss bleibt in einer typischen Winkelstellung zum Beine stehen und gibt der Fraktur ein charakteristisches Gepräge. Bei diesen drei Frakturarten reissen zudem die Kapselbänder nicht selten noch ein bis zwei Fragmente von der Tibia ab, welche insofern eine Komplikation darstellen, als sie sehr oft eine Verschiebung der malleolären Fragmente bedingen. Reissen anderseits diese schwächeren Bänder unter der starken Gewalt, so hat dies meist eine Subluxation oder Luxation des Fusses nach der Seite oder nach hinten zur Folge, welche dann so stark im Vordergrunde des Interesses steht, dass die Frakturierung der Malleolengabel oft übersehen wird. Zudem decken sich die Symptome der Distorsion, welche der Fraktur direkt vorangeht, so weitgehend mit dem klinischen Bild der Knöchelfraktur, dass schon aus diesem Grund sehr leicht der Bruch nicht erkannt wird, um so mehr als die rasch auftretende Schwellung und die Schmerzhaftigkeit die Palpation der ohnehin kleinen Fragmente verunmöglicht. Besonders leicht wird erfahrungsgemäss der Malleolus internus übersehen. Henderson, Melvin und Stuck (5) berichten z. B. von 479 behandelten Fällen von Malleolarfrakturen, von denen ihnen nur 139 als sofort erkannt frisch eingewiesen wurden. Um dieser Quelle therapeutischen Misserfolges steuern zu können, sollte beim geringsten Verdacht auf Mitbetroffensein der Malleolengabel nach Sprunggelenkstraumen stets eine diagnostische Röntgenaufnahme gemacht werden.

Aber auch bei sofortigem Erkennen der Malleolarfrakturen sind die Heilerfolge recht ungünstig und entmutigend. Die verschiedensten Methoden der Behandlung, wie Verschraubung, Bolzung, Knochenbohrung, Verdrahtung, Gehgips u. a. m. zeitigen immer wieder Misserfolge, von denen in der Literatur besonders Versteifungen des obern Sprunggelenkes, progrediente posttraumatische Arthritiden, Obliterationen des Kapselraumes, sowie Verwachsungen der verschobenen Fragmente mit der Gelenkfläche und nachfolgende Ankylose des Gelenkes erwähnt sind. Nirgends sind jedoch Angaben über eine gar nicht so seltene Defektheilung zu finden, nämlich über die Pseudarthrosenbildung eines oder beider Malleolen. Selbst Böhler wusste, bei einem persönlichen Gespräch mit Prof. Iselin am

internationalen Radiologenkongress 1934 in Zürich nichts Genaues über die Komplikationen auszusagen, hielt sie aber für belanglos. Iselin hat sie schon vor 30 Jahren an Patienten beobachtet, welche von ihrem Leiden keine Ahnung hatten. Er hat die oft jahrelange Behandlung erfordernde schlechte Heilung der Knöchelbrüche als pseudarthrotische Defektheilung erkannt, und in seinen unfallmedizinischen Gutachten entsprechende Dauerrenten verlangt. Auf Grund dieser Gutachten und an Hand einiger SUVA-Fälle wurde die vorliegende Arbeit geschrieben. Sie soll die Entstehungsart der Malleolarpseudarthrosen vom Gesichtspunkte der Entwicklungsmechanik nach den Roux'schen Gesetzen darstellen, wie sie für die Knochenbehandlung im allgemeinen in einem Vortrage von Iselin (Entwicklungs - Mechanik als orthopädisches Behandlungsprinzip) klar hervorgehoben wurden. Die Pseudarthrosenbildung der Malleolengabel dürfte ein klassisches Beispiel für die Richtigkeit dieser Roux'schen Regeln sein. Ihre genaue Beachtung wird sicher mehr Erfolg in der Behandlung der Knöchelbrüche zeitigen.

Die Bildung von Pseudarthrosen der Malleoli ist nicht abhängig von der Entstehungsart der vorausgegangenen Fraktur, und ist nicht an ein bestimmtes Alter oder Geschlecht gebunden. Auffallend ist, dass die Pseudarthrosen des Malleolus internus absolut häufiger vorkommen, als die des Malleolus externus, obwohl nach der schon angeführten Statistik von Henderson, Melvin und Stuck (5), welche sich über 479 Fälle von Malleolarfrakturen erstreckt, der innere Knöchel nur zu 17 %, der äussere dagegen zu 29 %, und beide zusammen zu 54 % frakturiert werden.

Diese Tatsache würde ausgezeichnet zu der von J. C. Caeiro und Mainetti (6) vertretenen Ansicht passen, dass eine ungenügende Blutversorgung die Hauptrolle in der Genese der Pseudarthrosen spielt. Ist doch die Gefässversorgung des inneren Knöchels, dieses kurzen, aus markloser Compakta bestehenden Dornes eine viel spärlichere als die des äusseren Knöchels, der aus einem eigenen Knochenkern im zweiten Lebensjahr entsteht, und die distale Epiphyse der Fibula bildet, und somit als eigenes Wachstumszentrum naturnotwendig besser ernährt ist. Doch sollen hier die bekannten Theorien, welche ganz allgemein für die Pseudarthrosenbildung im Knochensystem gelten, nicht behandelt werden. Vielmehr sei versucht, auf Grund des Iselin'schen Vortrages die Wichtigkeit einer richtigen Beachtung der Entwicklungsmechanik hervorzuheben, durch welche die Entstehung von Pseudarthrosen an dieser Stelle auch trotz der schlechten Blutversorgung sollte ver-

mieden werden können. Die hier in Betracht kommende Roux'sche Regel (§ 14, 1) besagt:

> «Aus diesen Reaktionen der Stütz- und Bindesubstanzen zusammen leitet sich die ‚Selbstgestaltung' von neuen Gelenken ab: die Pseudarthrose. An der Stelle ‚stärkster' Verschiebung entsteht, resp. bleibt die Zusammenhangstrennung: ein Spalt; daneben, also an der Stelle starken Druckes mit Reibung (somit Abscherung) entsteht und bleibt der Knorpel, an der ruhigeren Stelle daneben Knochen; in der Peripherie der Berührungsflächen dieser Skeletteile, also an der Stelle reinen Zuges, entsteht Bindegewebe (Gelenkkapsel und Bänder), auf dessen Innenseite, also bei Verschiebung mit Reibung des Bindegewebes Synovialis.»

Auf die Verhältnisse angewandt, wie sie sich nach Knöchelbrüchen ergeben, zeigt es sich, dass eben dieselben Bewegungen, welche zur Entstehung der Fraktur führten, jetzt auch für die Bildung der Pseudarthrosen verantwortlich zu machen sind. Wird nämlich ein Fuss nach der Frakturierung seiner Malleolengabel zu früh belastet, so sinkt das in seinem Halt geschwächte Fussgewölbe medial nach unten ein. Der Talus stellt sich schief und presst mit seiner Facies malleolaris interna den noch nicht konsolidierten Malleolus internus nach der Seite. Bei Entlastung wird er durch den Bänderzug und den seitlichen Halt der Haut wieder an seine normale Stelle zurückgerückt. Diese dauernde Verschiebung, welche einer stets wiederkehrenden Abscherung gleichkommt, verhindert aber nach Roux'schen Regeln die Bildung soliden Knochengewebes aus der knorpligen Vorstufe.

Bei genügender Schiefstellung des Talus kann sogar der Malleolus externus durch die Facies malleolaris externa tali noch so stark seitlich verschoben werden, dass er nicht zu heilen vermag. Es kommt aber auch vor, dass nur der äussere Knöchel pseudarthrotisch heilt. Dies ist darauf zurückzuführen, dass der Patient das schmerzhafte Einsinken des Fusses zum Knick-Plattfuss durch eine entsprechende Schonung zu kompensieren versucht. Er hält zu diesem Zwecke den medialen Fussrand hoch durch stete Supination und Absetzen des Fusses auf die äussere plantare Kante. Dabei stellt sich der Talus nach aussen schief und drückt mit seiner Facies malleolaris externa mit jeder Belastung den fibulären Malleolus nach aussen. Damit wiederholt sich jetzt der eben für den innern Knöchel beschriebene Prozess am Malleolus externus.

Gleiche Wirkung wie eine vorzeitige Belastung hat auch eine leider oft zu früh angewandte Massage. Sie soll eine verstärkte Hyperämie hervorrufen, welche ihrerseits eine bessere Regenerationsfähigkeit bedingt. Der erwünschte Nutzen dieser Massage

wird aber überkompensiert durch den gleichzeitig angestifteten Schaden, denn durch sie kann die knorplige Verkittung der Fragmente infolge der Mobilisierung nicht verknöchern. Wenn eine Förderung der Blutzirkulation an der Frakturstelle Not tut, so wirken Badekuren viel besser. Sie wären solchen Kranken zu empfehlen, bei denen eine ungenügende Zirkulation, sei sie variköser, arteriosklerotischer oder konstitutioneller Art, die Konsolidation verzögert.

Leider kommen aber auch bei genügend langer Fixation Versager in der Heilung vor, für welche eine ungenaue Adaption der Fragmente verantwortlich zu machen ist. Diese bietet infolge der Kleinheit des abgesprengten Stückes, sowie wegen der meist starken Schwellung des Gelenkes stets Schwierigkeiten und gelingt oft nicht sicher. Bei unrichtiger Reposition wird die Malleolengabel entweder verengert oder erweitert, je nachdem das abgesprengte Fragment nach innen oder aussen von seiner normalen Stelle verschoben anwächst. Im ersten Falle, bei Verengerung der Gabel, werden die Bewegungen des Fusses, speziell die Volar- oder Deflexion infolge der Verbreiterung der talo-cruralen Gelenkfläche des oberen Sprungbeines nach vorne, stark eingeschränkt. Bei der später notwendigen Bewegungstherapie drückt diese Talusgelenkfläche mit jeder Bewegung den falsch angewachsenen Knöchel nach der Seite, und es muss eine Umwandlung von Knochen in Knorpel erfolgen, denn nach der Roux'schen Regel «entsteht und bleibt an der Stelle starken Druckes mit Reibung (somit Abscherung) der Knorpel».

Es bildet sich also in diesem Falle nach einer histologisch korrekten, aber in bezug auf statische Beanspruchung falschen Konsolidation eine sekundäre Pseudarthrose.

Ebenso kann sie sekundär entstehen, wenn das oder die Fragmente so anwachsen, dass die Malleolengabel distendiert ist. In diesem Falle hat der Talus nicht genügend Halt, und die grosse Last des Körpergewichtes zu tragen und knickt medial oder lateral ein, bis er seitlich an den entsprechenden Knöchel anstösst. Der seitliche, mit jedem Schritt auftretende Druck auf den Knöchel muss aber nach obigem Gesetz wieder zu einem Umbau des Knochens im Sinne einer Pseudarthrose führen.

Deshalb sollte jede Malleolarfraktur nach ihrer Reposition durch eine Röntgenaufnahme auf eine tadellose Stellung kontrolliert werden. Eine Narkose oder Lumbalanästhesie, jedenfalls Lokal-Anästhesie, dürfte bei schwierigeren Repositionen zu empfehlen sein, da sie durch Beseitigung des Schmerzes und des Muskeltonus genaueres Arbeiten gestattet.

Ist trotz dieser Massnahmen eine sicher gute Reposition nicht möglich, so sollte die operative Fixation des abgerissenen, abgebrochenen oder abgescherten Knöchels, der auch gedreht sein kann,

vorgenommen werden, wozu sich eine Nagelung, Verschraubung oder Bolzung wohl am besten eignet. Danis (7) verschraubt prinzipiell alle Malleolarfrakturen sofort und lässt die Schraube liegen. Nach seinen Angaben kann er die Behandlung mittels dieser Methode in durchschnittlich 14 Tagen und mit guten Resultaten abschliessen.

Nach den schlechten Heilerfahrungen der Malleolarfrakturen dürfte es sich lohnen, die operativen Methoden, und zwar die Frühoperationen mehr anzuwenden, wie sie Lexer (8) ganz allgemein für alle diejenigen Frakturen vorgeschlagen hat, welche erfahrungsgemäss Neigung zu Scheingelenksbildung haben oder sonst schlecht heilen. Und wenn Heydemann (9) sogar bei schlecht geheilten Knöchelbrüchen mittels Ludloff'scher Verschraubung und nachheriger Schienung von guten Resultaten berichtet, wie viel bessere Resultate müsste da die Frühoperation zeitigen. Das Risiko, zu schaden, ist um so kleiner, als die Heilungsaussichten in bezug auf Funktion des Fusses ja auch bei konservativer Behandlung denkbar ungünstig sind, wie die Nachuntersuchungen von B. Buttgereit ergaben, der bei einer grossen Anzahl ehemaliger Malleolarfrakturen bei 47 % Klagen über Beschwerden fand.

Ist eine genaue und gute Reposition der Fragmente möglich, so sollten nach H. Beck (10) bei genügend langer, 6 Wochen dauernder Fixation ohne jegliche Belastung, auch trotz schlechter Gefässversorgung, keine Pseudarthrosen mehr entstehen. Delchef und Soeur (11) berichten auch von guten Heilresultaten, bei denen sie für die genannte Zeit einen direkten Gehgips anlegten. Er erleichtert sicher dem Patienten seine Krankenzeit und wird nicht enttäuschen, sofern er peinlich immobilisiert. Das oft noch gefürchtete Gespenst der Versteifung des Fussgelenkes durch die lange Fixation existiert nach M. Hamburger nicht. Durch systematische aktive Therapie und fleissiges Gehen ist die alte Beweglichkeit leicht wieder zu erreichen. Gegen die sich einstellende Muskelatrophie ist eventuell auch eine Massage der Wade, aber ja nicht des verletzten Gelenkes (!) zu empfehlen. Die in so vielen Fällen angewandte frühzeitige Gelenkmassage ist nur zu verwerfen.

Die Patienten mit Malleolarpseudarthrosen leiden alle an ganz umschriebenen Beschwerden, die nach ihrer Beschäftigung anfangs mehr oder weniger qualvoll und hindernd auftreten. Wie schon erwähnt knickt der des Haltes beraubte Fuss in der distendierten Malleolengabel ein. Der Talus steht bei Belastung schief, und es bildet sich ein Knick-Plattfuss aus. Um die Gehbeschwerden, welche ein solcher macht, zu lindern, schont der Patient sein Bein durch Verlegen des Körpergewichtes auf den gesunden Fuss. Dieser aber wird dadurch überlastet und sinkt ebenfalls langsam zum

Plattfuss ein. Zur Verhinderung der Entstehung desselben nützen Einlagen sehr viel, beseitigen aber nicht das Grundübel.

Die abendliche Schwellung des Fusses ist ein deutliches Zeichen eines noch spielenden pathologischen Prozesses. Sie findet sich regelmässig bei den Malleolarpseudarthrosen und geht meist einher mit einem schmerzhaften Ermüden. Teils wegen diesen Schmerzen, hauptsächlich aber wegen der stets verminderten oder gar aufgehobenen Dorsalflexion des Fusses hinken beinahe alle Pseudarthrosenträger. Durch die Schonung des funktionsuntüchtigen Beines findet sich zudem eine Nichtgebrauchsatrophie der Wade, die eine Umfangsherabsetzung von mehreren Zentimetern erreichen kann. Trotzdem diese Symptome fast alle miteinander auftreten und dem Krankheitsbild der Knöchelpseudarthrosen ein typisches Gepräge geben, wird dasselbe doch so häufig übersehen. Es kommt dies daher, dass eine sekundäre Kapselverdickung (Roux'sches Gesetz: «In der Peripherie der Berührungsflächen dieser Skeletteile, also an der Stelle reinen Zuges entsteht Bindegewebe [Gelenkkapsel und Bänder]») den palpatorischen Befund meist nicht ermöglicht.

Nachfolgend seien einige Beispiele von Malleolarpseudarthrosen angeführt:

Heinrich M. 1894. (Begutachtungsbeobachtung Iselin.) — 20. 5. 32. Motorradunfall beim Aufsteigen: Abbruch des Mall. med., Bruch der Fibula 4 cm höher. Spitaleinweisung. Reposition und U-Schiene. Entlassung in Heilung am 31. 5. 32. Nachbehandlung bis Dez. 32, da immer noch Schmerzen am inneren Knöchel. 14. 7. 33. Aussetzen der Arbeit wegen Schmerzen, Konsultation eines Spezialarztes: viele fixierende Verbände ohne Erfolg. — Iselin stellt bei Begutachtung eine Pseudarthrose des Mall. int. fest, keine Schwellung der Kapsel, kein Erguss, Talus-Rolle steht im Röntgenbild richtig in der Malleolengabel, Valgus nur im Stehen, Funktion des Fussgelenks auffallend gut. Die Pseudarthrose ist straff, also ohne grossen Nachteil für die Arbeitsfähigkeit. — Die Ursache ihres Zustandekommens ist in der zu kurzen Immobilisierung und der nicht ganz korrekten Heilung der Fibula zu suchen.

Beschwerden als übertrieben angesehen, 30. 4. 34. Pensionierung des Patienten als Polizeimann aus verwaltungstechnischen Gründen, nicht auf Anraten des Begutachters Iselin.

Arthur G. 1889. Begutachtungsbeobachtung Iselin.) — 10. 10. 33. Sturz aus 2 m auf den Fuss: Deutliche Abweichung des Fusses in Valgusstellung; falsche Beweglichkeit oberhalb des Malleolus ext. und int. Frakturlinie deutlich fühlbar. Einweisung. Röntgen: Luxatio ad latus. Medialer Knöchelbruch. Zirkulärer ungepolsterter Gips bis 21. 11. 33. Callus noch sehr weich und dolent. U-Schiene bis 21.

12. 33, dann Einlagen, Massage, Bäder, Bewegungsübungen. 30. 12. 33. Entlassung: Noch Schwellung und Valgusstellung, Pro- und Supination (Eversion — Inversion) noch nicht möglich. 10. 3. 34 da noch keine Besserung, Kur in Baden. Begutachtung durch Prof. Iselin nach Badekur: Doppelseitige Malleolenfraktur links mit Ver-

Arthur G. 1889. *Röntgenaufnahme vom 10. 10. 33.*

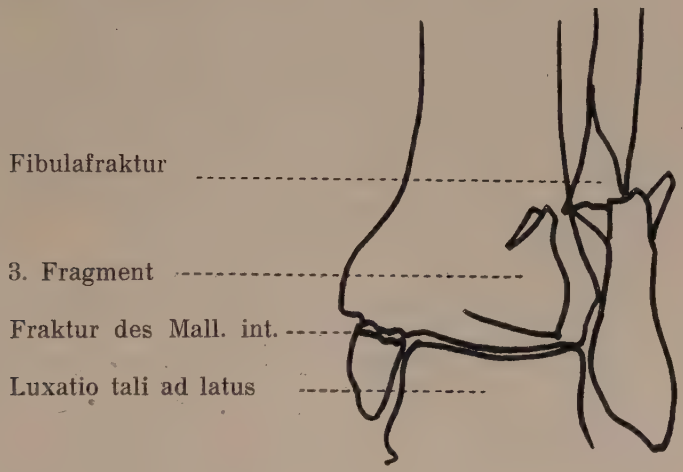

Röntgenaufnahme vom 26. 3. 34.

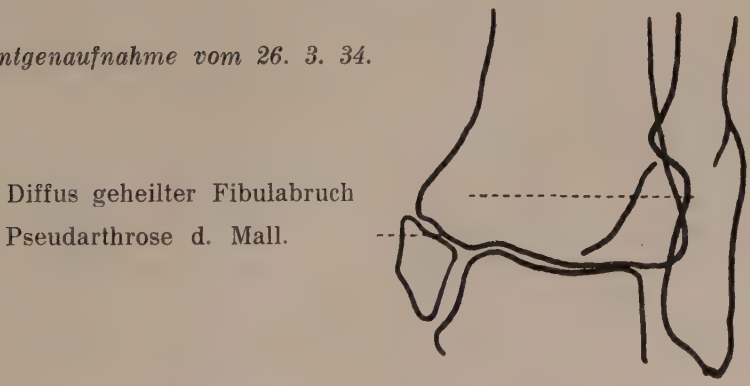

schiebung nach aussen. Gute Reposition und Retention in Gips auch des inneren Knöchels, aber sehr langsame Konsolidation, bei langdauernder Fixation in U-Schiene. *Status:* Starker Eversus- (Knick-Senk-) -fuss links, durch Einlage unkorrigierbar (alter Plattfuss), rechts ebenfalls, aber nicht so stark; Patient wickelt den Fuss schlecht ab, wenig Dorsalflexion, tritt mit der äussern Kante auf.

Die Röntgenaufnahmen vom 26. 3. 34 zeigen mit aller Deutlichkeit eine Pseudarthrose am Mall. int. Fibulafraktur fest, aber diform geheilt, hinterer Teil, Gelenkfläche der Tibia abgesprengt, dislociert. Malleolar-Gelenkgabel weit, leichte Pronationslage des Talus, partielle Fussgelenksversteifung. Austrittsstatus: Gebessert, Dorsalflexion stationär, Plantarflexion um 5° gebessert.

Abschluss der Behandlung, Schonungsrente von 50 %.

Hans A. 1905 (Suva-Fall). — Unfalldatum 7. 12. 28: Ausgleiten auf geöltem Boden. Subcutane Fraktur des rechten Mall. ext. und int. Luxatio pedis nach der Seite. Reposition und Gips. Nach vier Wochen Gehgips; später Massage, Heissluftbäder. 29. 5. 29 soll

Hans A. 1905. (Suva-Fall.) *1. Röntgenbild vom 11. 12. 28.*

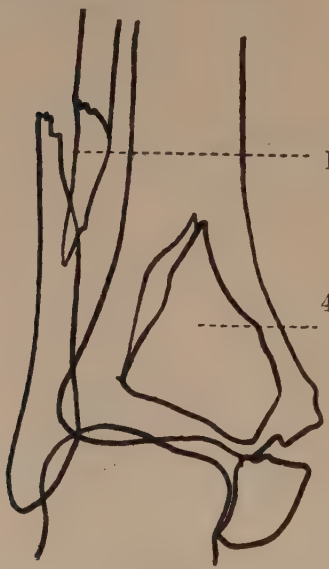

Fraktur der Fibula.

4. Fragment; Dislokation nach oben.

Luxation des Fußes nach der Seite.

2. Röntgenaufnahme vom Dez. 31.

Schatten des 4. Fragmentes

Pseudarthrose des Malleolus int.

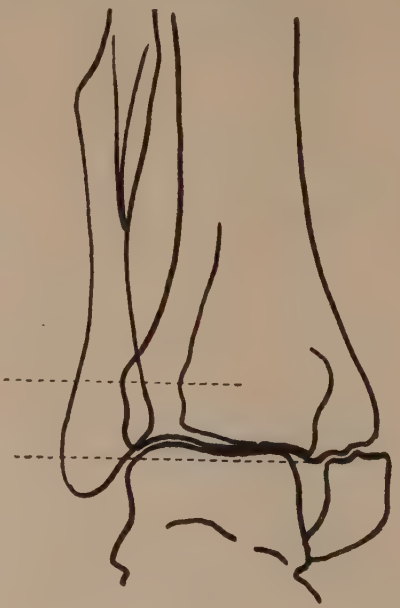

Fraktur fest sein. Entlassung mit Rente von 25 %. (Auf der Röntgenaufnahme desselben Datums ist zwar die Pseudarthrose des inneren Knöchels sehr schön zu sehen. Fibula fest, difform geheilt. Abgebrochenes Stück der hinteren Tibiagelenkfläche ¾ Centimeter nach oben verschoben, daselbst angeheilt). Am 21. 4. 31 Erkennung der Pseudarthrose: Badekur. Entlassung mit Rente von 25 %.

Otto R. 1902 (Suva-Fall). — 27. 11. 22 Sturz aus 6 m Höhe auf den Fuss. Erste Diagnose: Fract. cruris dextr. supramall. Diagnose nach Röntgenaufnahme: Abduktionsfraktur: Abbruch des inneren Knöchels und Dislokation nach aussen vom Talus, Fibulabbruch oberhalb des Knöchels, Abbruch des hinteren Tibiadrittels mit Niveaudifferenz und Dislokation nach hinten. Reposition und Gips für zweieinhalb Wochen. Dann Bewegung in U.-Schiene, Massage, Heissluft. 14. 2. 23 soll Malleolus fest sein; Entlassung mit determinierter Rente. 17. 3. 33 (elf Jahre nach der Verletzung) Rückfallmeldung. Feststellung der Pseudarthrose des Mall. int.: Am Tibiaknöchel findet sich eine Pseudarthrose mit starker Aufrauhung der Gelenklinie. Die Knöchelspitze der Tibia ist verdreht. Sichere deform. arthrotische Prozesse können nicht nachgewiesen werden.

Operation: Anfrischung und Nagelung. Nach drei Wochen Nagel wieder entfernt. Entlassung mit Rente von 15 %.

Viktor S. 1899 (SUVA-Fall). — 26. 6. 31. Sturz auf einer Treppe, Einklemmung des Fusses. Erste Diagnose: Quetschung des linken Unterschenkels. Fibulabruch. Diagnose nach Röntgenaufnahme: Bruch des inneren Knöchels, Bruch des äussern Knöchels 10 Centimeter oberhalb der Spitze; keine Tibiarandfraktur. Ruhigstellung. Umschläge. Nach drei Wochen Gehen, Massage, Heissluft. Am 5. 10. 32 Erkennung der Pseudarthrose des äussern Knöchels. Am 18. 11. 32 Operation: Der rechten Tibia wird ein Knochenspan entnommen; nach Anfrischung der Pseudarthrose wird dieser zwischen die Pseudarthrosenfragmente fest eingelagert. Gipsverband. 3. 3. 33: Gute Stellung des innern Knöchels, Tibiaspan vermutlich angeheilt. Weiterer Bericht fehlt.

Marie W. 1894 (SUVA-Fall). — Unfall am 23. 1. 32 durch Ausgleiten auf glattem Boden. Erste Diagnose: Luxatio pedis dextr. et fract. fibulae. Diagnose nach Röntgenaufnahme: Fract. fibulae et fract. mall. int. Luxatio pedis nach aussen. Reposition, Verband, passive Bewegungen. Am 27. 3. 32 soll Fraktur fest sein: Gehen, Massage, Wärme, Badekur. Am 9. 7. 32 Erkennung der Pseudarthrose. Erledigung des Falles mit Zuerkennung einer Rente. Rück-

fall im Oktober 32: Zinkleimverband. Da keine Besserung Operation am 9. 12. 32: Aethernarkose. Längsschnitt über dem rechten innern Knöchel. Freilegung des Knochens. Eröffnung des Pseudarthrosenspaltes. Anfrischung der Flächen, Reposition des innern Knöchels, durch welchen ein Nagel getrieben und somit in guter Stellung gehalten wird. — Längsschnitt über dem rechten äussern Knöchel. Isolierung der alten Frakturstelle, Osteotomie des äuseren Knöchels und Reposition desselben. Schluss der Operationswunden. Verband. Der Fuss wird in überkorrigierter Stellung in einen Gipsverband gelegt. Nagel nach zweieinhalb Wochen entfernt. Entlassung mit determinierender Rente.

Marie W. 1894.

1. Röntgenaufnahme vom Okt. 32.
Fussluxation nach aussen. Die Pseudarthrose des Mall. int ist deutlich zu erkennen.

2. Röntgenaufnahme vom 9. 12. 32.
Nagelung der Pseudarthrose und Osteotomie des Mall. ext. Fixation in überkorrigierter Stellung des Fußes.

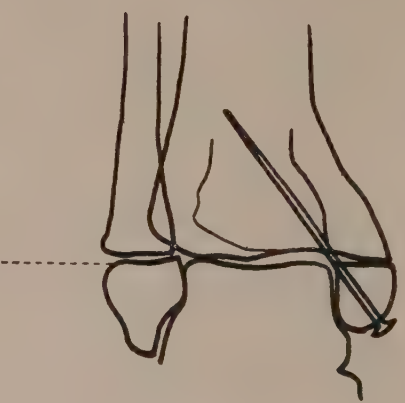

Arnold B. 1916 (SUVA-Fall). — Unfall am 1. 11. 32. Sturz auf den rechten Fuss aus 3 m Höhe. Am 4. 11. 32 Reposition der Fraktur: der Mall int. ist nach oben disloziert, der Mall. ext. an nor-

Arnold B. 1916.

1. Röntgenaufnahme vom 1. 11. 32.

2. Röntgenaufnahme vom 14. 11.32. nach der operativen Fixation des Mall. int. durch Verschraubung.

3. Röntgenaufnahme vom 2. 11. 33.

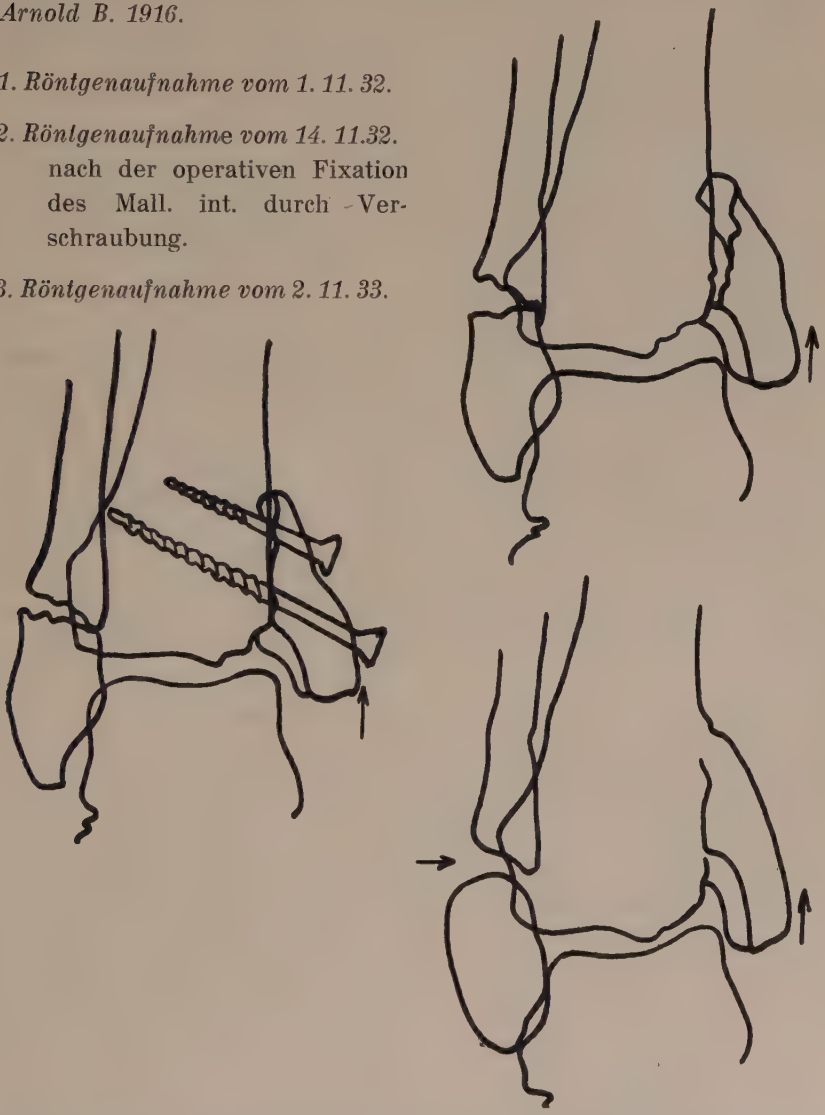

maler Stelle. Da eine genaue Reposition nicht gelingt, wird am 8. 11. 32 das dislozierte Fragment in Blutleere an die Tibia angeschraubt. Gipsverband von der Zehe bis zum Knie. Am 2. 12. 32 Enifernung der Schrauben. Fraktur gut konsolidiert. Am 24. 1. 33

Gipsentfernung: Sprunggelenk versteift, Atrophie der Wade, Gang hinkend. Uebungstherapie. Stets noch restierende Beschwerden. Eine Röntgenaufnahme vom 2. 12. 33 zeigt, dass der innere Knöchel an falscher Stelle festgewachsen ist, dass aber der Mall. ext. infolge der falschen Statik nur in pseudarthrotischem Zusammenhang mit der Fibula geblieben ist. Dies dürfte ein sprechendes Beispiel für die Bedeutung der Roux'schen Gesetze sein. Der Fall wurde mit Zusprechung einer Rente von 25 % bis 1937 erledigt.

Die Therapie der Malleolarpseudarthrosen richtet sich nach der Eigenschaft der Pseudarthrose. Ist sie eine lockere, lästige, so wird eine Operation die besten Dienste leisten. Anfrischung der Bruchflächen und nachherige Fixation des losen Fragmentes durch eine Knochennaht, Verschraubung oder Nagelung wird sicher Erfolg bringen, wenn nachher genügend lange absolut fixiert wird. Eventuell kann sogar ein gänzlich immobilisierender Gips ohne vorherigen operativen Eingriff zum Ziele führen. Bei ganz straffen Pseudarthrosen sind die Beschwerden viel geringer, da sie dem Normalzustand näher kommen. Sie werden eventuell gar nicht behandelt oder müssen wie die andern operativ angegangen werden. Die Therapie der Malleolarpseudarthrosen muss schon bei der Behandlung der Knöchelbrüche beginnen, d. h. es muss die Möglichkeit ihrer Entstehung vermieden werden, was weitestgehend gewährleistet wird durch eine exakte Beachtung der Roux'schen Regeln. Zur Erreichung bestmöglicher Resultate in der Knöchelfrakturbehandlung wären also zusammenfassend folgende Behandlungsprinzipien zu befolgen:

1. Genaue Diagnosestellung anhand von Röntgenbildern.
2. Exakte Reposition der Fragmente, in Lokal-Anästhesie, event. Lumbalanästhesie. Wenn diese unblutig nicht möglich ist, primäre Adaption durch Nagelung oder Verschraubung zur Wiederherstellung der funktionstüchtigen Malleolengabel.
3. Gut sitzender gänzlich immobilisierender Gehgips für 6 Wochen, dann Bewegungsübungen, keine Mechanotherapie.

—

Allgemeine Literatur:

Iselin, H.: Entwicklungsmechanik als orthopädisches Behandlungsprinzip. Vortrag vom 15. 3. 33. Verlag Benno Schwabe & Cie., Basel.

Matti, H.: Die Knochenbrüche und ihre Behandlung. Verlag von Jul. Springer. Berlin 1922.

Brun, H.: Ueber das Wesen und die Behandlung der Pseudarthrosen. Verlag Rascher & Cie. Zürich 1918.

Spezielle Literatur:

1. *Buttgereit, B.:* Die Heilresultate bei Malleolarfrakturen. Leipzig. Dissertation 1931.
2. *Hamburger, M.:* Erfahrungen über Knöchelbrüche bei Versicherten und Nichtversicherten. Arch. orthop. Chir. 32. 283—296. 1933.
3. *Lile, M. C. & Edmunds, L. H.:* Fractures of the ancle. Amer. J. Surg. N. S. 19. S. 230—235. 1933.
4. *Bishop, P. A.:* Fractures and epiphyseal separation fractures of the ancle. Amer. J. Roentgenol. 28 (49—67). 1932.
5. *Henderson, Melvin & Stuck.:* Fractures of the ancle, recent and old. 1933.
6. *Caeiro, J. C. & Mainetti, H.:* Der Blutkreislauf in den Diaphysen der langen Knochen; seine Wichtigkeit bei der Entstehung der Pseudarthrosen. Presa méd. argent. 18. 1156—1167. 1932.
7. *Danis:* Ostéosynthèse des fractures de Dupuytren fermées au moyen des vis hélicoidales. J. Chir. et Ann. Soc. belge Chir. 4. 116—121. 1933.
8. *Lexer, E. W.:* Zur operativen Knochenbehandlung. Dtsch. Z. Chir. 236. 234—247. 1933.
9. *Heydemann:* Die Behandlung schlecht geheilter Knöchelbrüche. Z. f. orthop. Chir. 58. Beil. Heft 515—517. 1933.
10. *Beck, H.:* Zur Behandlung der Knöchelbrüche. Med. Welt, 1933. 987—988.
11. *Delchef:* A propos des fractures de Dupuytren. J. Chir. et Ann. Soc. belge Chir. 5. 153—157. 1933.
    Soeur.: Le traitement des fractures malléolaires. J. Chir. et Ann. Soc. belge Chir. 5. 158—170 1933.